ZUR

PATHOLOGIE UND THERAPIE

DER

HALSKIEMENFISTELN.

INAUGURAL-DISSERTATION

ZUR ERLANGUNG DER

MEDICINISCHEN DOKTORWÜRDE

DER

HOHEN MEDICINISCHEN FAKULTÄT ZU ROSTOCK

VORGELEGT VON

C. NIENY
APPROB. ARZT AUS ROSTOCK.

TÜBINGEN 1898
VERLAG DER H. LAUPP'SCHEN BUCHHANDLUNG.

ZUR

PATHOLOGIE UND THERAPIE

DER

HALSKIEMENFISTELN.

INAUGURAL-DISSERTATION

ZUR ERLANGUNG DER

MEDICINISCHEN DOKTORWÜRDE

DER

HOHEN MEDICINISCHEN FAKULTÄT ZU ROSTOCK

VORGELEGT VON

C. NIENY
APPROB. ARZT AUS ROSTOCK.

ACAD. LUGD. BAT. BIBL.

TÜBINGEN 1898
VERLAG DER H. LAUPP'SCHEN BUCHHANDLUNG.

Meinen lieben Eltern

in Dankbarkeit.

Es sei mir gestattet, meinem hochverehrten Lehrer, Herrn Professor Dr. Garrè für die Ueberweisung des Themas und die freundliche Unterstützung bei der Bearbeitung, sowie Herrn Privatdozenten Dr. Ricker für die liebenswürdigen Ratschläge bei der Untersuchung des Präparates meinen besten Dank auch an dieser Stelle auszusprechen.

Digitized by the Internet Archive
in 2026

https://archive.org/details/IA41552726_0179

Die Lehre von den angeborenen Fisteln des Halses hat wohl weniger wegen der Bedeutung dieses Leidens in der Chirurgie, als vielmehr wegen des entwickelungsgeschichtlichen Interesses seit den Publikationen Heusinger's einen mannigfachen Ausbau gefunden. Dennoch kann man, trotzdem in neuerer Zeit eine ganze Reihe zum Teil sehr eingehender Arbeiten erschienen sind, keineswegs behaupten, dass das Kapitel zum Abschluss gebracht ist, vielmehr findet fast jeder neue Beobachter neue und interessante Momente, die oft mit den bislang gemachten Erfahrungen im Widerspruch stehen.

Bevor wir uns zur Besprechung unseres Falles wenden, mag es erlaubt sein, kurz die einzelnen Phasen in der wissenschaftlichen Erkenntnis dieser interessanten Missbildung durchzugehen und zwar nur der seitlichen Halsfistel.

Nachdem, wie Fischer berichtet, Hunczowski 1789 zuerst 2 Fälle von Halsfisteln gesehen hatte, ohne ihr Wesen zu erkennen, und ebenso Dzondi 1829 einen Fall als „Trachealfistel“

beschrieb, hatte Ascherson zuerst den Gedanken, dass das Gebrechen durch Offenbleiben einer fötalen Kiemenspalte entstanden sein könne, von ihm stammt auch die Bezeichnung Fistula colli congenita. In der Folgezeit wurde die Kasuistik der Halsfisteln derart vermehrt, dass 1864 Heusinger 46 Fälle von Halskiemenfisteln zusammenstellen konnte. Schon Ascherson versuchte die Fisteln nach ihrer Lage den einzelnen Kiemenspalten zuzuschreiben und dieses Bestreben hatte auch Heusinger, seinen Höhepunkt aber erreichte es in den Schemen von Bland Sutton[1]) und Cusset[2]). Diese gingen in die Lehrbücher über und beherrschten die Ansichten der Chirurgen, bis sich die Embryologie der Sache bemächtigte. Es erschien 1890 die sehr eingehende Arbeit von v. Kostanecki und v. Mielecki[3]). Sie stellten an der Hand der Ergebnisse der embryologischen Forschung eine ganz andere Ansicht über die Entstehung der Kiemenfisteln auf: Nachdem die vier Kiemenbogen anfänglich parallel nebeneinander gelegen haben, schieben sich später der erste, der Kieferbogen, über den zweiten, den Zungenbeinbogen, dieser über den dritten und endlich der dritte über den vierten. Die so entstehende seitliche Grube am Hals ist der Sinus cervicalis, die Halsbucht (His); in ihrer Tiefe liegen also der dritte und vierte Bogen. Von dem zweiten Kiemenbogen wächst nach aberwärts ein Fortsatz, der Kiemendeckel-Opercularfortsatz (Rathke), dieser überwölbt im Verein mit einem ihm entgegenwachsenden Fortsatz der seitlichen Halswand (Retrobronchialleiste) (His) und der vorderen Brustwand die Halsbucht. Die seitliche Halswand verwächst schon etwas früher mit dem dritten Bogen im Grunde des Sinus, wodurch der vierte Bogen ganz in die Tiefe gerät. Der Rest der äusseren ersten Kiemenfurche behält einigermassen seinen Primitivzustand als äusserer Gehörgang. Die übrigen verschwinden in der eben angegebenen Weise unter dem Kiemendeckel.

Von den inneren Kiementaschen führt die erste der entsprechenden äusseren Furche entgegen und persistiert als Tuba Eustachii. Von der zweiten führt ein ähnlicher Kanal von kreisförmigem Querschnitt, der Kiemengang (Rabl), zu der Gegend der zweiten äusseren Furche, die vom Kiemendeckelfortsatz überlagert wird. Die dritte innere Tasche reicht bis dicht an den Grund des Sinus cervicalis,

1) Lancet 1888.

2) Cusset. Études sur l'appareil bronchial des vertebrés et quelques affections chez l'homme. Congr. franc. de chir. 1886.

3) Virchow's Archiv. 120. und 121. Bd.

sie liefert die Anlage zur Carotisdrüse und zur Thymus; sie verstreicht völlig, eine kleine Grube vor der Plica nervi laryngei soll der Rest sein. Die vierte innere Tasche erreicht niemals den Sinus, sie erhält sich zum Teil im Sinus pyriformis.

Demnach entstehen die äusseren unvollständigen Fisteln sämtlich aus dem Sinus cervicalis, manche aber auch unter Mitbeteiligung eines Teils des Kiemenganges, dessen innerer Teil zum Verschluss gekommen ist. Viele äusseren Fisteln haben also streng genommen mit den Kiemenspalten nichts zu thun. Innere unvollständige Fisteln entstehen nur aus dem als Kiemengang bezeichneten Teil der zweiten inneren Tasche. Findet ein Durchbrechen des Kiemengangs in den Sinus statt, so entsteht eine vollständige Fistel. Ob eine solche Verbindung normalerweise zwischen Sinus und innerer Tasche besteht, oder ob eine „Verschlussplatte" (His) besteht, ist für den menschlichen Embryo noch unentschieden.

Von den neueren Beobachtern dieser Frage nehmen Fol[1]) und Phisalix[2]) auf Grund ihrer Präparate gegen His Stellung, für ihn tritt ein Chiarugi[3]). 1892 veröffentlichte Pettenhamer[4]) eine Studie über einen, schon von Stubenrauch 1889 in Bezug auf seine äussere Gestalt beschriebenen Embryo von 15 mm Länge. Er fand die erste und zweite Kiemenspalte völlig durchgängig, für für die dritte einen der Durchgängigkeit morphologisch gleichwertigen Epithelstrang, während die Durchgängigkeit der vierten Spalte zwar vorhanden, aber wegen des Mangels an Epithel vielleicht ein Kunstprodukt sein konnte. Er ist geneigt, den Durchbruch der Spalten als eine phylogenetisch verhältnismässig junge Erwerbung aufzufassen und meint, dass sie deshalb noch nicht genügend befestigt sei, um nicht öfters ausbleiben zu können. Die Verschlussmembran von His möchte er als Beginn des Verschlusses des vorher durchgehenden Kanals ansehen, indem das Epithelrohr an einer Stelle verwächst und darauf das Epithel durch das seitlich sich hineindrängende Mesoderm in zwei Lagen, eine äussere und eine innere, getrennt wird, womit dann eine Verschlussplatte gebildet ist.

Die innere Mündung einer Fistel wird man in der Tonsillarbucht oder an dem Arcus palato-pharyngeus zu erwarten haben. Nach den

1) Fol. Recueil zoologique suisse T. I. 1884.

2) Phisalix. Archiv de Zool. éxperiment. 1888.

3) Chiarugi. Atti della Società di Scienze nat. Pisa 1888. T. X.

4) Tettenhamer. Ueber das Vorkommen offener Schlundspalten beim menschl. Embryo. München 1892.

genannten Autoren liegt sie auch stets an diesen Stellen. Die äussere Mündung dagegen kann an verschiedenen Orten am Halse sich finden, sie zeigt nur an, wo eine Störung im Verschlusse des Sinus stattgefunden hat.

Histologisch findet man der Entstehung der Fistel gemäss im äusseren Teil Plattenepithel ektodermaler Abstammung, im innern entodermales Cylinderepithel.

Somit war wieder eine Art Schema aufgestellt und beide Autoren gingen soweit, dass sie auch die medianen Halsfisteln, die nach späteren Untersuchungen auf den Ductus thyreoglossus zurückzuführen sind, für den übrigen Halsfisteln identische Bildungen erklärten, deren äussere Mündung nur abnorm medianwärts verlagert sei. Dass aber auch das Kapitel der lateralen Fisteln durchaus noch nicht erledigt ist, beweisen u. a. ein Fall von F. König[1]) und eine Sorte von Fisteln, zu denen auch unser Fall gehört.

Emma H. aus Güstrow, 2 J. alt, Arbeiterkind, wurde am 10. VII. 97 zwecks Beseitigung einer rechtsseitigen Halsfistel in die Klinik gebracht. Die Fistel soll schon bei der Geburt bestanden haben und entleert seit einiger Zeit etwas eiterähnliche Flüssigkeit.

Status: Gut entwickeltes, sonst gesundes Kind. Tonsillen stark vergrössert. An der rechten Seite des Halses, 3 cm von der Medianlinie und 2 cm über dem Sternoclaviculargelenk findet sich am vorderen Rande des Kopfnickers in der Höhe des unteren Schildknorpelrandes eine feine Fistelöffnung. Die Umgebung ist weder gerötet, noch zeigt sie an der Mündung Granulationen. Eine Sonde dringt in der Sagittalebene 4 cm tief nach oben und hinten ein in der Richtung auf das grosse Zungenbeinhorn. Vom Munde aus ist der Sondenknopf nicht zu fühlen. Der Anfangsteil der Fistel erscheint erweitert, man fühlt ihn von aussen als fast haselnussgrosse fluktuierende Geschwulst am vorderen Rand des Kopfnickers. Beim Herausziehen der Sonde entleert sich etwas eiterähnliche Flüssigkeit, die sich bei Druck auf die Geschwulst beträchtlich vermehrt. Die Untersuchung ergiebt wirklichen Eiter: massenhafte polynukleäre Leukocyten und wenige uncharakteristische Epithelzellen.

Operation 14. VII. 97 (Prof. Garrè): 3 cm langer Längsschnitt am Vorderrande des Sternocleidomastoideus nach unten bis zur Fistelmündung, die umschnitten wird. Der Fistelgang präsentiert sich als Schlauch, der nach aufwärts herauspräpariert wird. Stumpfes Präparieren gelingt nicht; zudem blutet es stark aus vielen kleinen Arterien. Nachdem der Schlauch, der sich nach anfänglicher Erweiterung bald wieder verengert, etwa 4 cm weit herausgeschält ist, wird eine Sonde eingeschoben. Diese dringt nach Ueberwindung eines geringen Widerstandes plötzlich ganz tief ein und

1) Archiv für klin. Chir. Bd. 51.

stösst schliesslich auf knöchernen Widerstand. Die Sonde wird mit dem Finger im Pharynx gefühlt und, nach Einsetzen einer Kieferklemme und Herabdrücken der Zunge, sieht man sie seitlich hinter dem Gaumenbogen in der Höhe des unteren Randes der Pharynxtonsille herausragen. Das Ende der Sonde scheint an das Nasenseptum zu stossen. Der Fistelgang wird nun noch höher hinauf ausgeschält und, nachdem er stark angezogen, wird oben dicht hinter der Mündung eine Seidenligatur umgelegt und abgeschnitten. Wundnaht, Gazeverband.

Das Präparat hat eine Länge von 6 cm und zeigt auch am oberen Teil eine ampullenartige Erweiterung. Die Aussenfläche ist von Fasern, die wie glatte Muskelfasern aussehen, bedeckt, das ganze sieht wie ein kleiner Oesophagus aus. — Der Fistelgang liess sich, obwohl er nicht stumpf ausschälbar war, dennoch gut gegen die Umgebung abgrenzen. Mit den grossen Halsgefässen und grösseren Nervenästen kam man nicht in Kollision.

17. VII. 97. Entfernung der Wunde per primam geheilt. — 18. VII. 97. Entlassung. Keine Infiltration in der Tiefe.

Mikroskopische Untersuchung: Das Präparat wird in Formalin und Alkohol gehärtet, in Paraffin eingebettet und in Serienschnitten untersucht. Das Epithel der äusseren Haut hört gleich an der Mündung auf und der Fistelgang zeigt dann eine Auskleidung von hohem vielschichtigen Epithel, dessen Zellen cylindrisch sind. Teilweise ist dieses durch Eiterung zu Grunde gegangen, was aus den im Lumen zahlreich liegenden Eiterkörperchen erhellt; an anderen Stellen fehlen diese und das unter dem Epithel liegende Bindegewebe ist zerrissen, hier wird die Sondierung das Epithel zerstört haben. Darunter findet sich eine ziemlich mächtige Schicht lymphoiden Gewebes, in dem sich auch spärliche abgesetzte Follikel erkennen lassen, und in dessen äusserem Teil vereinzelte und zu kleinen Bündelchen vereinigte, quergestreifte Muskelfasern, die alle dem Fistelgang parallel verlaufen, eingestreut sind. Dieses lymphoide Gewebe umgiebt jedoch nicht den ganzen Gang; wo es fehlt, tritt an seine Stelle Bindegewebe, das cirkuläre Anordnung zeigt und sich stellenweise sehr intensiv mit Haemalaun gefärbt hat. Die Färbung betrifft nicht allein die Kerne, sondern auch die Bindegewebsbalken. Auch in diesem Bindegewebe sind vereinzelte Muskelfasern eingeschlossen. In der weiteren Umgebung sieht man zahlreiche grössere Blutgefässe und grössere Bündel quergestreifter Muskulatur, an denen gleichfalls auffällt, dass alle der Fistel parallel verlaufen. Weiter nach innen zu ändert sich das Bild sehr bald. Zwar bleibt das Epithel cylindrisch, aber die Wand wird so faltig, dass sich überall feine Zipfel, wie Papillen, erheben. Diese Zipfel sind vielfach so schlank, dass man an Darmzotten erinnert wird, ein Eindruck, der noch dadurch erhöht wird, dass das Epithel streckenweise Becherzellen trägt und die subepithelialen Follikel hier grösser und zahlreicher sind. An manchen Stellen trägt das Epithel Flimmerhaare. Man erkennt ferner

deutlich, wie aus der mächtigen lymphoiden Schicht, die sich hier rund um den Fistelgang lagert, zahlreiche Lymphocyten das Epithel, das ganz dicht über der Schicht liegt, durchwandern.

An allen Follikeln fällt das deutliche, hellere Keimcentrum auf, man sieht darin zahlreiche Mitosen und häufig grosse protoplasmareiche Zellen, wohl Endothelzellen, die Chromatinkörnchen und gelegentlich 1—2 Leukocyten enthalten. Auch hier durchsetzen einzelne Muskelfasern das lymphoide Gewebe. Die weiter aussen liegenden grösseren Muskelbündel erscheinen von einer gemeinsamen bindegewebigen Schicht umgeben, ausserhalb der die leichte Ausschälung des Ganges im lockeren Bindegewebe und Fettgewebe erfolgt ist. Zwischen diesen grösseren Muskelbündeln fand sich auch ein ansehnliches Paket Schleimdrüsen, und es liessen sich in den Serienschnitten ziemlich weite, mit einfachem Cylinderepithel ausgekleidete Ausführungsgänge, die in die Fistel einmünden, nachweisen.

In der ersten ampullenartigen Erweiterung bleibt das Bild im Ganzen und Grossen dasselbe, doch finden sich einzelne Abweichungen. In einer Falte an der inneren Hälfte des Hohlraums bildet sich das Epithel, das bisher den oben beschriebenen Charakter bewahrt hatte, allmählich in ein geschichtetes Plattenepithel um, dessen grosse Zellen deutliche Grenzen, teilweise mit Riffeln, und bis an die Oberfläche Kerne zeigen (Taf. I. Fig. 2). Doch fanden sich auch Spuren von Verhornung wie Vakuolenbildung um den Kern und Gelbfärbung bei der van Gieson'schen Färbemethode. Färbeversuche auf Keratohyalin lieferten jedesmal ein negatives Resultat. Einige deutliche Hornperlen und Talgdrüsen wurden auch noch gefunden. Die lymphoide Schicht wird von der Mitte der Ampulle ab beträchtlich dünner und umschliesst bald nicht mehr den ganzen Gang, die Follikel werden entsprechend kleiner und weniger zahlreich, die einzelnen Muskelfasern verschwinden. In der weiteren Umgebung stösst man wieder auf verschieden getroffene grössere Muskelbündel, reichliche Gefässe und Fettgewebe. Diese Teile erscheinen von der eigentlichen Fistelwand durch Züge festeren und lockeren Bindegewebes getrennt, doch liegen weiter aussen von diesen noch Schleimdrüsen, die in die Fistel münden.

Sobald die Ampulle sich zu verengern beginnt, breitet sich das Plattenepithel immer mehr aus und bekleidet schliesslich fast den ganzen, nunmehr recht engen Gang, dann findet sich wieder mehr cylindrisches Epithel. Die lymphoide Schicht fehlt hier fast völlig.

Im Verlaufe der Verengerung des Fistelganges verschwindet das Lumen fast ganz; die Epithelauskleidung ist, wohl durch die Sonde, vielfach ganz zerstört, die Reste zeigen aber wieder cylindrische Zellen und, sobald sich der Gang wieder zu erweitern beginnt, sieht man ringsum nur Cylinderepithel, gut erhalten und dem oben beschriebenen gleichend. Auch hier finden sich Falten in der Wand, die sich wie Zotten erheben, teils sind sie mit Becherzellen besät, teils tragen sie Flimmerepithel. Die lymphoide Schicht wächst rasch bis zu grosser Mächtigkeit und weist

Follikel auf, die ganz den schon erwähnten gleichen. Vereinzelte Fasern und Bündelchen von quergestreifter Muskulatur, alle längs der Fistel verlaufend, wurden auch hier gefunden. Sobald sich der Gang zu der zweiten Ampulle zu erweitern beginnt, nehmen, während das Epithel dasselbe bleibt, die Follikel an Zahl und Grösse gewaltig zu. Auf dem Querschnitte sieht man, wie ihrer 8—10 sich weit in das Lumen hinein vorwölben und erkennt deutlich das hellere Keimcentrum. Auch in diesen Follikeln finden sich in ziemlicher Anzahl die oben als Endothelzellen angesprochenen, grosskernigen, protoplasmareichen Zellen, die sich mit Chromatinkörnchen beladen haben. Die spärlichen Muskelfasern erscheinen auch hier wieder. Die Einmündung eines grösseren Schleimdrüsenpaketes in die Fistel liess sich an der Hand der Serienschnitte nachweisen. Ungefähr in der Mitte der Ampulle beginnt, gerade wie in der ersten, in einer Falte ein Plattenepithel, das aber einen etwas anderen Charakter, als das oben beschriebene, zeigt. Die Zellgewebe lassen hier keine Riffeln erkennen; es fehlen die Talgdrüsen, aber um den Kern herum ist auch hier Vakuolenbildung sichtbar. Dieses Epithel verdrängt, sobald sich der Fistelgang wieder verengert, das cylindrische völlig, die lymphoide Schicht verschwindet bis auf geringe Reste zugleich mit dem cylindrischen Epithel. An dem letzten Teil der Fistel sind die Muskelbündel in der Umgebung stark vermehrt, die einzelnen sind grösser, einige liegen ganz dicht unter dem Epithel. Während aber an dem äusseren Teil eine Bindegewebsschicht die Wand des Fistelkanals zu begrenzen schien, ist an dem inneren Teil eine solche mit Sicherheit nirgends zu erkennen, so dass es sich kaum entscheiden lässt, wie viel von den Muskelbündeln zu der Wand in Beziehung zu bringen ist. Die einzelnen Fasern und Bündelchen dicht unter dem Epithel scheinen aber sicher der Wand anzugehören. Erwähnenswert ist vielleicht noch, dass das zuletzt angeführte Schleimdrüsenpaket durch eine ganze Reihe von Muskelbündeln vom Epithel getrennt ist und dass fast alle Fasern dem Gang parallel verlaufen.

Der Verlauf der Fistel scheint nach den Angaben der verschiedenen Autoren dem gewöhnlichen Verhalten zu entsprechen. Danach geht der Gang zuerst in der Sagittalebene nach hinten und oben und biegt dann scharf nach innen hinten ab[1]). Diese Umbiegung erschwert natürlich die Sondierung einer vollständigen Fistel. Sie wurde auch in unserem Falle bemerkt, war aber nicht sehr ausgesprochen. Ob die Lage zu den grossen Halsgefässen, die die Fistel hatte, als die gewöhnlichere anzusehen ist, kann wegen der in diesem Punkte mangelhaften Angaben in der Litteratur nicht entschieden werden, dass aber eine gewisse Wahrscheinlichkeit dafür

1) Schnitzler. Beiträge zur Kasuistik der branchiog. Fisteln und Cysten. Wien 1890.

spricht, werden wir weiter unten bei der Besprechung der Therapie sehen. Nervöse Erscheinungen beim Sondieren, wie sie nicht selten bemerkt sind, z. B. Husten, oder gar alle Symptome der Vagusreizung, wie sie Ferrier[1]) in einem Falle gefunden haben will, waren bei unserer Fistel nicht zu konstatieren. Die Lage der äusseren, wie der inneren Mündung entsprechen der für die Fisteln der zweiten Kiemenfurche geltenden Norm.

Im Wesentlichen stimmen auch die Ergebnisse der mikroskopischen Untersuchung mit den Litteraturangaben überein, doch finden sich verschiedene Abweichungen, deren Erklärung Schwierigkeiten macht. Nach F. König[2]) ist es schon das weniger häufige, dass während des ganzen Verlaufes nur ein Lumen besteht. Er fand bei 13 von ihm untersuchten Fällen nur 3mal ein Lumen, 5mal zwei und 6mal mehr als zwei, davon zweimal eine solche Vermehrung der Gänge, dass ein drüsenähnliches Bild entstand. In unserem Falle senkt sich an vielen Stellen das Epithel tief in die darunterliegende lymphoide Schicht hinein, sodass man mehrfach Zellnester, d. i. Durchschnitte solider Epithelzapfen erblickt[3]) dies ist jedoch nur in der äusseren Ampulle der Fall. Auf diese Erscheinung nun gründet F. König seine Theorie über das Zustandekommen von Verzweigungen des Fistelganges und verwendet sie auch zur Erklärung derjenigen seltenen Form von Fisteln, die auf ihrem ganzen Verlauf Cylinderepithel tragen und denen sich auch unser Fall anreiht. Er führt aus[4]) „dass das Fortwachsen des inneren Epithelganges in einer Weise, wie die Senkungsabscesse sich der Haut nähern, (d. h. durch fortgesetzte Verlängerung des epitheltragenden Kanals durch das Weiterbohren des nachdrängenden gestauten Fistelinhalts) möglich, ja, notwendig ist, beweisen diejenigen vollständigen Fisteln, welche in ihrem ganzen Verlauf nur Cylinderepithel tragen, stellen sie doch nur innere unvollkommene Fisteln dar, die auf dem Wege der Senkung ihre Ausmündung auf der Haut gefunden haben. Daher ist denn auch zur Ausbildung einer vollständigen Fistel die Perforation der sogenannten Verschlussplatte in die äussere Kiementasche, worüber viel debattiert wurde, ziemlich gleichgiltig. Der Rest der inneren Kiementasche kann sich allmählich bis zur Perforation der Haut senken und so eine vollständige Fistel machen, ohne dass es zur

1) Revue de Chir. 1892.
2) Archiv für klin. Chir. Bd. 51.
3) Conf. Karewski. Virchow's Archiv. Bd. 133. pag. 244.
4) L. c. pag. 584.

Perforation in den daneben bestehenden Ueberrest der äusseren Hautfalte kam." Da dieses Fortwachsen natürlich nicht nur in einer Richtung und dem einen Punkte stattzufinden braucht, so können buchtige und cystöse Erweiterungen entstehen, die Ausläufer erscheinen dann auf dem Querschnitt als weitere Lumina der Fistel.

Ist dann ein Kanal durchgebrochen, so findet das Sekret Abfluss und damit wäre das treibende Agens, die Sekretstauung, beseitigt und das Fortwachsen der übrigen Kanäle hört auf. So wäre die König'sche Theorie weiter auszubauen, um das Fehlen von mehreren Hautmündungen, von deren Vorkommen ich nirgends etwas fand, zu erklären. Auch den entwickelungsgeschichtlichen Thatsachen wird man ferner ein mehrfaches Lumen, allerdings nur in dem äusseren Teil einer Fistel, viel einfacher durch das Persistieren mehrerer Kanäle beim Verschluss des Sinus cervicalis, der ebenso gut, wie er an einer Stelle nicht zum Verschluss kommt, auch an anderen Stellen offen bleiben kann, erklären. Die Entscheidung würde das Epithel zu liefern im Stande sein. Fände man Cylinderepithel, so müsste man eine Beteiligung des Sinus ausschliessen und etwa die Theorie von F. König annehmen, fände man aber geschichtetes Plattenepithel epidermoiden Charakters, so müsste man die Ansicht König's fallen lassen und vielleicht in obiger Weise eine Erklärung zu geben suchen oder aber man könnte annehmen, die mehrfachen Gänge seien sekundär entstanden nach einem zeitweiligen Verschluss der äusseren Mündung durch epitheliale Verklebung"[1]), wie er nicht selten vorkommt. Letzteres wäre also eine Theorie nach Analogie der König'schen. Der schwache Punkt in der Letzteren ist augenscheinlich die „Verlängerung des epitheltragenden Kanals". Wo in der Entwickelungsgeschichte findet man ein Analogon für ein solches Fortwachsen einer embryonalen Einstülpung? Alle solche führen zur Bildung eines Organs, nach dessen Ausbildung die Propagation sistiert, eine Kiemenfistel aber ist kein eigentliches Organ, auch embryonal nicht die Anlage zu einem solchen, sie ist nur die Persistenz eines embryonalen Zustandes. Ein solches Fortwachsen ist nur bei Geschwülsten beobachtet und davon kann hier doch auch nicht die Rede sein.

Dieses Vorkommen mehrerer Lumina ist, wie F. König mit Recht bemerkt, bisher ziemlich unbeachtet geblieben; dass es aber durchaus nicht unwesentlich ist, werden wir bei der Besprechung der Therapie sehen.

1) Schnitzler. Op. cit.

Für die Einschnürung in der Mitte des Ganges finde ich keine Erklärung. Der Befund scheint aber recht häufig zu sein, wenigstens fand ihn Karewski[1]) an mehreren seiner Fälle.

Am interessantesten ist die Epithelauskleidung der Fistel. Es finden sich, wie wir sahen, zwei verschiedene Arten von Plattenepithel und geschichtetes Cylinderepithel, letzteres bald Flimmerhaare, bald Becherzellen aufweisend. Eine ähnliche Abwechselung scheint auch in einem Falle von Roth[2]) vorgelegen zu haben. Der Genese der Fisteln gemäss müsste man je im oberen Teil ein Cylinderepithel entodermalen und im äusseren Teil ein Plattenepithel ektodermalen Ursprungs haben. Diesen Angaben entsprechend fand auch Hildebrand[3]) das Epithel von 10 Fisteln, die er untersuchte. Dass der Befund aber durchaus nicht immer dementsprechend, erwähnte schon einige Jahre vor Hildebrand Schnitzler und nach ihm F. König. Wie ist nun solche Verschiedenheit speziell in unserem Falle zu erklären? Augenscheinlich ist das Plattenepithel in der oberen Ampulle entodermalen Ursprungs, nicht ektodermalen, denn es hat nichts für Epidermis charakteristisches, es fehlen alle Adnexe, wie Haare und Drüsen. Papillen sind vielleicht angedeutet (conf. F. König). Dagegen fehlen ausser der Vakuolenbildung um den Kern andere Zeichen von Verhornung, Keratohyalin, Hornperlen. Also kann es nur entodermal sein und muss sich aus dem Cylinderepithel ausgebildet haben, das früher wahrscheinlich überall Flimmerhaare getragen hat. Diese Erklärung wird gestützt durch die subepitheliale lymphoide Schicht und die acinösen Drüsen, die das Bild dem der Pharynxschleimhaut sehr ähnlich machen. Dass in der That eine solche Umbildung allmählich vor sich geht, schien aus den Präparaten recht deutlich hervorzugehen. Es fanden sich alle möglichen Uebergangsformen zwischen beiden Epithelsorten. Weshalb erfolgt aber dieser postembryomale Ersatz des Flimmerepithels nicht regelmässig? Rehn[4]) meinte, dass im vierten Monat ein solcher Ersatz physiologisch sei, aber Roth[5]) fand noch bei einem 31jährigen Patienten Flimmerepithel. Die Frage wird kaum zu beantworten sein. Schnitzler[6]) hat noch eine andere Erklärung für das Plattenepithel gegeben. Er führt es zurück auf eine chronische

1) Karewski l. c.
2) Virchow's Archiv. Bd. 72.
3) Archiv für klin. Chir. Bd. 42.
4) Virchow's Archiv. Bd. 62.
5) L. c.
6) L. c.

Entzündung, wie sie in fast allen vollständigen und wohl auch inneren unvollständigen Fisteln besteht, und vielleicht durch das Eindringen von Speiseteilen und Mikroorganismen von der Mundhöhle aus hervorgerufen wird. Er stützt sich dabei auf eine Angabe Schuchardt's[1]), der feststellte, dass bei Ozaena ein grosser Teil des auf der Nasenschleimhaut normalerweise vorkommenden Flimmerepithels durch Plattenepithel ersetzt werde. Aehnliches wurde bei chronischen Metritiden, Otitiden, Urethritiden beschrieben. Welche von beiden Erklärungen für den einzelnen Fall am passendsten sein wird, muss nach den Nebenumständen zu entscheiden suchen, es kommt aber im Grunde wenig darauf an, ob sich das Plattenepithel durch eine Entzündung gebildet hat oder ohne eine solche; die Hauptsache bleibt, dass es vom Entoderm stammt.

Anders liegt die Sache mit dem Plattenepithel in der äusseren Ampulle, dieses ist sicher ektodermalen Ursprungs, was die Zeichen der Verhornung und die Talgdrüsen beweisen. Auch den Umstand, dass die lymphoide Schicht unter diesem Epithel fast verschwindet, könnte man als beweisstützend anführen. Wie erklärt sich nun der Befund? Ich finde nur eine Möglichkeit. Es bestand früher in dem ganzen äusseren Teil der Fistel ektodermales Plattenepithel, wie es gewöhnlich der Fall ist. Dieses ging durch irgend welcher Ursache, vielleicht durch Eiterung, bis auf einen kleinen Rest verloren. Dieser Rest reichte nicht aus, um das ganze verlorene Gebiet wieder einzunehmen und das in grösserer Menge vorhandene Cylinderepithel wuchs über die freigewordene Fläche. Daher blieb nur mehr eine Insel von Plattenepithel. Wäre nun auch der letzte Rest des ektodermalen Epithels verloren gegangen und das ganze entblösste Ende von dem fortwachsenden Cylinderepithel eingenommen, so würden wir eine vollständige Fistel haben, die auf ihrem ganzen Verlauf nur von Cylinderepithel bekleidet ist. Damit ist eine weitere Erklärung für diese Fisteln gegeben, die, wie oben angeführt, König durch Fortwachsen einer unvollständigen inneren entstehen lässt. Die Fälle, wo der Durchbruch einer Fistel im späteren Leben erfolgte, wie z. B. in einem Falle von Cusset[2]), wo eine Fistel erst im 10. Jahre sich bildete, können kaum zur Stütze der König'schen Ansicht dienen. Es ist kein solcher Fall veröffentlicht, bei dem überall Cylinderepithel gefunden wurde und da ist es sehr wohl denkbar, dass sich das Sekret allein einen Weg zur äusseren Haut gebahnt hätte

1) Ueber Ozaena. Volkmann's Sammlung klin. Vorträge. Nr. 340.
2) Congrès franc. de chir. 1887.

ohne „Verlängerung des epitheltragenden Kanals“, und dann hätte der Fistelgang in seinem letzten Teil überhaupt kein Epithel gehabt. Aus dem Bau der Wandung aber, der Lagerung des Bindegewebes, dem Vorhandensein von Drüsen, Lymphfollikeln, Muskelfasern etc. hätte es sich dann sehr wohl entscheiden lassen, wie das letzte Ende entstanden war. Leider sind die mikroskopischen Angaben fast aller Autoren sehr kurz und mangelhaft. So findet man oft die Angabe, dass eine ganze Fistel nur Plattenepithel als Auskleidung gehabt hätte. Wie wenig damit gesagt ist, und wie verschiedenen Ursprungs solch Plattenepithel sein kann, haben wir gesehen.

Die unter dem Epithel befindliche lymphoide Schicht wird von vielen Autoren ähnlich geschildert, doch fand ich nirgends ein so massenhaftes Auftreten der Follikel erwähnt, wie in unserem Falle. Gar nicht erwähnen lymphoide Ansammlungen merkwürdigerweise Schnitzler und G. Fischer[1]).

Das Bindegewebe hat die nach F. König für die Halskiemenfisteln charakteristische Lagerung, cirkulär um das Lumen des Ganges. An mehreren Stellen zeigt sich eine intensive Färbung der Bindegewebsbalken durch Haemalaun. Vielleicht ist dies etwas ähnliches, wie F. König beschreibt: „das Gewebe erschien wie gequollen, die Zellkerne zum grössten Teil nur schwach gefärbt und in der Haematoxylin-Färbung, welche sonst eine reine Kernfärbung geblieben war, hatten jene Bindegewebsfasern und das Protoplasma einzelner Bindegewebszellen eine gleichmässige, verwaschen graublaue Farbe angenommen“. Er ist geneigt, dies als Degeneration und Imbibition mit schleimigem Sekret aufzufassen. In unserem Falle aber ist die Färbung dazu zu intensiv, auch fehlt nicht immer, wie bei F. König, das Epithel über den betreffenden Stellen. Die intensive Haemalaunfärbung liess daher an eine Verkalkung denken.

Die quergestreifte Muskulatur, die in unserem Falle stets einen dem Fistelgange parallelen Verlauf zeigte, wird nicht von allen Autoren erwähnt, auch F. König nennt den Befund inkonstant. Die Muskelfasern liegen vielfach so zerstreut und oft einzeln, dass man von einer eigentlichen Muscularis nicht sprechen kann, höchstens von einer rudimentären. Die Bedeutung der Muskelfasern scheint mir, ebenso wie die des lymphoiden Gewebes, darin zu liegen, dass beide die nahe Beziehung der Fistel zum Pharynx beweisen, andererseits will es, in unserem Falle wenigstens, doch scheinen, als ob Beides sich auch weiter auf das ektodermale Ende fortsetzen kann.

1) Deutsche Chirurgie. Lief. 34.

Schleimdrüsen erwähnen fast alle Beobachter; auch sie können zum Beweis für die entodermale Abstammung des Fistelendes, in dem sie münden, herangezogen werden. Ihre oft weiten, mit Cylinderepithel, aber einfacheren, ausgekleideten Ausführungsgänge können den Eindruck von seitlichen Ausstülpungen und Nebengängen der Fistel hervorrufen[1]).

Die Menge der Blutgefässe in der Umgebung scheint ein ziemlich konstantes Vorkommen zu sein, wenigstens findet man es bei fast allen Beobachtern erwähnt.

Aus Vorstehendem ist es ersichtlich, dass die kritische Untersuchung einer Kiemengangsfistel durchaus nicht ganz einfach ist und, dass auch jetzt noch, wo die makroskopischen Verhältnisse an der Hand der Entwickelungsgeschichte hinreichend geklärt erscheinen, die mikroskopische Untersuchung immer noch neue, der Erklärung bedürftige Momente ans Licht fördern kann. —

Wenden wir uns nunmehr zu der Frage der Therapie der Halskiemenfisteln. Bis vor Kurzem ging die Ansicht der meisten deutschen Chirurgen dahin, dass man von jeder Behandlung des an und für sich so geringfügigen Leidens absehen solle[2]). Es ist in der That in den meisten Fällen von einem „Leiden" und Beschwerden kaum die Rede, die Mündung der Fistel lässt wohl etwas Sekret abfliessen, das die Kleidung beschmutzt und bei den weiteren Fistelgängen erscheint manchmal etwas von genossenem Getränk. Dennoch scheinen sich, wie schon oben erwähnt wurde, die Fisteln sehr leicht zu entzünden. Die möglichen Folgen liegen auf der Hand, es kann zur Eiterung kommen, die sich phlegmonös am Halse ausbreiten kann. Ferner können üble Zustände eintreten, wenn sich die äussere Mündung verstopft oder, wenn sie für den Abfluss des vermehrten Sekretes zu eng ist. Es kommt dann zu einer Cystenbildung, die sehr bald durch ihre Grösse und die Gefahr der Vereiterung ihres Inhalts einen Eingriff nötig machen wird. Deshalb ist man in neuerer Zeit vielfach anderer Ansicht betreffs der Beseitigung der Fisteln geworden, man will nicht erst den Eintritt von Komplikationen abwarten, sondern auch bei vollständig reaktionslosen Fisteln operativ vorgehen und zwar bei vollständigen und tieferen äusseren unvollständigen. Die kurzen äusseren werden kaum eine Behandlung erheischen, weil sie ja wegen ihrer ektodermalen Auskleidung und

1) Cf. Hildebrand.

2) Albert (Lehrb. der Chir. 1890). G. Fischer (Deutsche Chirurgie. Lief. 34). Schnitzler (l. c.).

Mangels an Schleimdrüsen kaum nennenswert secernieren und weniger leicht sich entzünden. Die inneren unvollständigen Fisteln werden meist einer chirurgischen Behandlung unzugänglich sein. Diese Fälle kommen selten zur Beobachtung, weil die Beschwerden gering sind und die Diagnose schwierig. Ob diese Formen sich erweitern und zu Pulsionsdivertikeln des Pharynx werden können, ist a priori nicht unwahrscheinlich, scheint aber noch nicht exakt nachgewiesen zu sein [1]).

Hat man sich nun zu einem Eingriff entschlossen, welches Verfahren empfiehlt sich? Der Erste, der eine angeborene Halsfistel behandelte, war Hunczowski [2]). Er brachte einen Fall durch Alkoholinjektionen schnell zur Heilung. Bei seinem zweiten Fall trat aber nach einigen Injektionen eine starke Schwellung am Halse auf und nötigte ihn zur Spaltung des Fistelganges. Dzondi [3]) verlor seine 8jährige Patientin durch die tödliche Wirkung einer Injektion von Liquor Hydrargyri nitrici. Anscheinend war etwas von der Flüssigkeit in den Magen geflossen und hatte eine Gastroenteritis bewirkt. Rehn [4]) gelang es, eine unvollständige äussere Fistel durch einige Jodinjektionen zur Heilung zu bringen. Serres [5]) erzielte denselben Erfolg sogar bei einer inneren unvollständigen. Diese Injektionen sind jedenfalls gefahrloser als die Dzondi'schen. v. Hacker [6]) heilte einen Fall durch Einlegen von Lapisdochtantrophoren. In neuerer Zeit versuchte man auch die Elektrolyse, so will Lichtwitz [7]) dadurch ein befriedigendes Resultat erzielt haben. Vor kurzer Zeit veröffentlichte Bottini [8]) sein Verfahren, das ihm in 24 Fällen gute Dienste geleistet hat. Die Fisteln werden durch Einlegen von Laminaria-Stiften erweitert, was nach 3—4 Sitzungen soweit geschehen ist, dass man eine galvanokaustische Schlinge von $^1/_2$ cm Breite in das Lumen einführen kann. Die Schlinge wird $^1/_2$ Min. glühen gelassen. Nach ca. 5 Tagen erfolgt Abstossung der Brandschorfe und nach Verlauf von ca. 20 Tagen ist Heilung eingetreten. Das Verfahren versagte nur bei drei Kindern, weil diese die Laminaria nicht liegen liessen. Trotz dieser gewiss sehr zufriedenstellenden Erfolge

1) König l. c.
2) G. Fischer. Deutsche Zeitschrift für Chir. Bd. II.
3) Ibid.
4) Virchow's Archiv. Bd. 62.
5) Gazette des hôpit. 1866.
6) Centralblatt für Chirurgie 1897.
7) Monatsschrift für Ohrenheilkunde 1895.
8) La chirurgia del collo. Milano Vollardi 1897.

Bottini's wird man doch nicht umhin können, die Sicherheit der Methode in Zweifel zu ziehen.

Allen bisher genannten Methoden haftet der Uebelstand an, dass man bei keiner sicher ist, ob die anscheinend eingetretene Heilung eine definitive ist. Es können immer noch Epithel- und Drüsenreste zurückgeblieben sein, die fortwachsen und secernieren können. Das Sekret bildet entweder eine stetig sich vergrössernde Geschwulst und man hat dann eine branchiogene Cyste oder das Sekret bahnt sich einen fistulösen Weg nach aussen und der alte Zustand ist wiederhergestellt. Zwar erscheint die Methode Bottini's die beste der bisher angeführten zu sein, wie die stattliche Reihe der Erfolge beweist, aber absolut sicher vor Recidiven macht sie auch nicht. Ein Umstand besonders ist es, der gegen die absolute Brauchbarkeit aller dieser, auch der Bottini'schen Methode spricht, das ist das von F. König, wie oben erwähnt, zuerst festgestellte häufige Vorkommen mehrerer Lumina. Fast immer wohl wird irgend ein Nebengang von der Injektionsflüssigkeit nicht getroffen werden, und der Erfolg muss dann ausbleiben. Weniger leicht möglich, aber doch nicht undenkbar, ist das Verschontbleiben eines Ganges bei der Bottini'schen Methode, worauf vielleicht die zahlreichen Erfolge zurückzuführen sind.

Vielfach hat man auch versucht, den Fistelgang durch Auskratzen mittels des scharfen Löffels zum Veröden zu bringen, doch mit durchaus unbefriedigendem Resultat, was zum Teil auch wohl dadurch begründet wird, dass die Auskratzung wegen der gefährlichen Nachbarschaft der grossen Gefässe sehr vorsichtig und zart ausgeführt werden muss. Die Unsicherheit dieser Therapie bewies auch ein Fall aus der Rostocker chirurgischen Poliklinik, bei dem trotz sorgfältigst vorgenommener Auskratzung nach 3 Monaten sich der alte Zustand völlig wiederhergestellt hatte.

Endlich mag nicht unerwähnt bleiben, dass schon verschiedentlich die Vermutung ausgesprochen ist, dass zurückgebliebene Epithelreste einer zur Verödung gebrachten Fistel der Ausgangspunkt für Carcinome werden konnten, was zwar nicht bewiesen, aber durchaus nicht unwahrscheinlich ist.

Es bleibt also demnach als einzig sicher vor Recidiven schützend die totale Exstirpation des gesamten Fistelganges übrig. Sie wurde zuerst von Weinlechner und von Sarazin[1]) an

1) Cf. Fischer.

äusseren unvollständigen Fisteln ausgeführt. Von der Exstirpation ganzer kompleter Fisteln hielt die Gefahr, die in dem Verlauf des Ganges lag, lange Zeit ab; wer sie zuerst ausführte, war nicht festzustellen. Schnitzler hielt 1890 noch die Exstirpation für unangebracht und bezeichnete sie als zwar nicht unmöglich, aber äusserst schwierig. Die Ansichten haben sich seither sehr geändert. Sachs[1]) trat wohl mit als erster für die Totalexstirpation ein und konnte über glücklich verlaufene Fälle berichten, ebenso bald darauf Karewski[2]), König u. A. Dass die Operation sich sehr schwierig gestalten kann, ist nicht zu leugnen, ebenso nicht, dass sie durch starke Blutung häufig kompliciert wird, wie schon Weinlechner und Sarazin berichteten. Ferner ist der Gang oft so dünn und reisst leicht ab, dass der Operateur der Meinung sein kann, er habe den ganzen Gang der blinden Fistel exstirpiert, bis ihn das bald auftretende Recidiv vom Gegenteil überzeugt. Ein Beispiel für solche Vorkommnisse bietet ein Fall aus der Rostocker chirurgischen Klinik.

Eva E., 12 J. alt, Gutsbesitzerstochter, wurde am 23. XI. 93 zur Beseitigung einer linksseitigen Halsfistel in die Klinik aufgenommen.

In der Familie sind keine weiteren Missbildungen vorgekommen. Gleich nach der Geburt wurde die Fistel von den Eltern bemerkt. Sie secernierte fast stets ein wenig. In der letzten Zeit stellt sich öfter eine empfindliche Anschwellung oberhalb der Fistel ein, die nach stärkerem Schleimabgang verschwindet. In der Höhe des linken Schildknorpelrandes befindet sich eine für einen mittelstarken Sondenknopf durchgängige Fistelöffnung, aus der klarer Schleim produciert wird. Der Gang ist 2½—3 cm lang.

24. XI. Exstirpation des Ganges, der blind endet. Die Wunde heilt reaktionslos. — 2. XII. Pat. in Privatbehandlung entlassen. — Nach kurzer Zeit übersteht Pat. die Masern. Nach der Genesung wird bemerkt, dass die Fistel, die bisher geschlossen war, wieder offen ist und secerniert wie früher.

Deshalb zweite Aufnahme am 28. V. 93. Die Operationswunde ist völlig vernarbt, im unteren Drittel eine kleine, nur für eine feine Sonde durchgängige Fistelöffnung. Die Sonde dringt nur 1 cm weit ein.

29. V. Operation: In Narkose wird der Fistelgang bis zu seinem Ende verfolgt. Er hat die Richtung nach dem Zungenbein hin, beim Herauspräparieren des Ganges tritt ein hypertrophischer Lappen der linken Schilddrüsenhälfte zu Tage. Der Fistelgang liegt ihm eng an. Der Lappen wird ebenfalls exstirpiert. Drainage. Naht. Beim Verbandwechsel zeigt sich die Wunde reaktionslos, doch fliesst aus dem Drain stets etwas

1) Centralblatt für Chir. 1891. Festschrift für Kocher.
2) Virchow's Archiv. Bd. 133.

klarer Schleim. Nach 10 Tagen Aufhören der Sekretion, Pat. wird noch eine Zeit lang poliklinisch behandelt und schliesslich mit einer tief eingezogenen Narbe entlassen. Von einem zweiten Recidiv ist nichts bekannt geworden.

Um der Gefährlichkeit der Exstirpation, die besonders am inneren Teile besteht, aus dem Wege zu gehen, ersann Chalot[1]) eine Methode. Zuerst schliesst er bei vollständiger Fistel die innere Mündung durch Anfrischung und Naht von der Mundhöhle aus. Dann folgt die Exstirpation des äusseren Teiles so hoch hinauf, als es möglich ist. Zum Schlusse wird das innere Ende ausgekratzt. Wie er angiebt, hat ihn besonders die Nähe der grossen Halsgefässe veranlasst auf eine vollständige Exstirpation zu verzichten. Er gibt ferner an, dass mehrfach noch Sekretion aus dem ausgekratzten Teil erfolgt sei, weshalb er später immer eine kleine Stelle dicht am Zungenbein offen liess, um dadurch den Abfluss des Sekrets zu ermöglichen. Seine Erfolge waren gut, er sah nach mehreren Monaten keine Recidive. Trotzdem lässt sich gegen die Methode Vieles einwenden. Zunächst wird der Verschluss der inneren Mündung in der angegebenen Weise stets sehr schwierig, oft unausführbar sein. Gelingt er nicht, so kann dadurch der ganze Erfolg in Frage gestellt werden, und der Patient bekommt statt der vollständigen Fistel eine innere unvollständige, deren mögliche Folgen wir oben besprochen haben. Die Unsicherheit einer Auskratzung ist ebenfalls festgestellt, deshalb dürfte die Chalot'sche Methode durchaus nicht empfehlenswert sein.

Es bleibt also als das rationellste Verfahren die totale Exstirpation des gesamten Fistelganges[2]). Die innere Mündung soll, wenn es angeht, umschnitten und die Wunde durch Naht geschlossen werden. Wo dies nicht zu bewerkstelligen ist, muss man sich mit Auskratzung und Ligatur eines möglichst kurzen Restes begnügen. Im Uebrigen ist die Ausschälung der Fistel, in die eine Sonde eingeführt ist, möglichst stumpf und möglichst nahe an ihrer eigenen Wandung auszuführen, so wird man den Nerven und grossen Gefässen am besten aus dem Wege gehen. Sachs[3]) hat die Befürchtung ausgesprochen, dass von der Narbe an der inneren Mündung, die oft tief eingezogen werden soll, ein Pharynxdivertikel seinen Ursprung nehmen könnte, was, obgleich es noch nicht sicher

1) Revue de chirurgie 1892.
2) Conf. König, Karewski, Sachs, v. Hacker.
3) L. c.

an einem Falle nachgewiesen wurde, sehr wohl denkbar wäre. Deshalb hat v. Hacker[1]) in neuester Zeit eine eigenartige Methode angegeben, die die Bildung derartiger Narben verhindern und die Exstirpation des letzten Endes wesentlich erleichtern soll. Er empfiehlt Herauspräparieren des äusseren Teils soweit es sich leicht bewerkstelligen lässt; dann führt er eventuell mit Sondierung am hängenden Kopfe durch das innere Ende einen Faden oder Draht. Der äussere bereits ausgeschälte Teil des Ganges wird abgeschnitten und um den Stumpf der Faden oder Draht als Schlinge gelegt. Durch Zug von der Mundhöhle aus wird der Gang dann wie ein Handschuhfinger umgestülpt und dicht an der Pharynxwand im Rachen abgebunden. Wenn das letzte Ende nicht zu stark verwachsen mit der Umgebung ist, dürfte das Verfahren unschwer gelingen und ist jedenfalls einer Ligatur von aussen her vorzuziehen.

Als Indikationen für die Exstirpation möchte ich mit v. Hacker aufstellen: Sekretretention, phlegmonöse Prozesse und den speziellen Wunsch des Pat. von seinem Leiden geheilt zu werden.

Nachtrag.

Nach Abschluss der vorliegenden Arbeit erschien in der „Deutschen Zeitschrift für Chirurgie" Bd. 48, Heft 2 und 3 ein Aufsatz von Sultan aus der Göttinger chirurgischen Klinik: „Zur Kenntnis der Halscysten und -fisteln". Unter den angeführten Fällen befindet sich (Fall 9) eine linksseitige, wahrscheinlich komplete Fistel. Sie wurde exstirpiert, doch riss bei der Operation das innerste Ende ab. Da der Pat. Blut auswarf, nahm Sultan die Vollständigkeit der Fistel an. Bei der mikroskopischen Untersuchung fand sich Cylinderepithel im oberen und Plattenepithel im unteren Abschnitt. Das letztere will Sultan für durch Metaplasie aus ersterem entstanden angesehen wissen, hält es für entodermales Epithel, weil es nichts für ektodermales Charakteristisches an sich hat. Auch er scheint die König'sche Theorie von der Senkung acceptiert zu haben, denn er sagt pag. 119: „dies (d. h. die Metaplasie des Epithels) mag besonders zutreffen für jene viel beschriebenen Fälle von inneren inkompleten Fisteln, die erst durch Senkung zu äusseren geworden sind" und doch Plattenepithel im äusseren Abschnitt haben. Die Querschnitte von Epithelnestern, die sich auch in unserem Falle fanden erklärt er nicht für Ausstülpungen, sondern für multiple Kiemengangsreste oder Absprengungen durch das hineinwuchernde

1) L. c.

lymphoide Gewebe. Letzteren Vorgang erläutert er durch eine Abbildung. Weshalb aber das erstere nicht auch ebensogut der Fall sein könnte, wenn die von ihm abgebildeten Erscheinungen fehlen, ist nicht recht einzusehen. Nach den Präparaten unseres Falles schien die Annahme einer Ausstülpung gerechtfertigt. Bezüglich der quergestreiften Muskeln fand auch Sultan verstreute, einzelne Fasern innerhalb der lymphoiden Schicht, sogar innerhalb der Drüsen. Einige fand er noch auf embryonaler Entwicklungsstufe stehend. Sie zeigten ein mit Eosin sich nicht färbendes Innere (Glykogenverlust nach Minot) und lagern in einem myxomatösen Gewebe. Er ist deshalb geneigt, die Erscheinung der versprengten Muskelfasern auf eine Keimverlagerung zurückzuführen. In unserem Falle liessen sich keine solche embryonalen Muskelfasern auffinden. Sultan hat also auch die Ansicht, dass der Fistelwand eigene Muskelfasern zukommen und dass die gefundenen nicht alle ohne weiteres zur umgebenden Halsmuskulatur gehören.

Die Erblichkeit der Missbildung zeigte sich in dem Sultan'schen Falle sehr gut, indem noch Vater und Bruder Halsfisteln aufwiesen.

Bezüglich der Therapie verwirft auch Sultan die Methoden von Chalot und Bottini und redet der totalen Exstirpation, event. nach v. Hacker das Wort.

Erklärung der Abbildungen
auf Tafel I.

Fig. 1. Wandung der äusseren Ampulle.

L = lymphoide Schicht. F = Follikel. l = Lymphocyten. m = Muskelfasern. G = Gefässe. S = Schleimdrüsen. A = Ausführungsgänge derselben.

Fig. 2. Wandung der innern Ampulle.

L = lymphoide Schicht. F = Follikel. M = Muskelbündel. G = Gefässe. P = Beginn des Plattenepithels.

Fig. 3. Wandung der äusseren Ampulle.

P = Plattenepithel. C = Cylinderepithel. T = Talgdrüse. L = lymphoide Schicht. G = Gefässe.

Fig. 4. Wandung des inneren Fistelendes.

P = Plattenepithel. L = lymphoide Ansammlungen. M = Muskeln. G = Gefässe. S = Schleimdrüse. A = Ausführungsgang derselben.

Litteratur.

Die Litteratur bis 1890 findet sich zusammengestellt bei

1. v. Kostanecki und v. Mielecki. Virchow's Archiv. Bd. 120 und 121.

Neuere Litteratur:

2) Schnitzler. Beiträge zur Kasuistik der branchiogenen Fisteln und Cysten. Wien. Hölder 1890.

3) Hildebrand. Archiv für klin. Chir. Bd. 49.

4) Sachs. Festschrift für Kocher 1891.

5) Chalot. Revue de Chirurgie 1892.

6) Lejars. Progrès medical 1892.

7) Ferrier. Revue de chirurgie 1892.

8) Durham. Lancet 1894.

9) Beck. New-York medical Record 1894.

10) Giorvano. Riforma medica 1895.

11) König. Archiv für klin. Chir. Bd. 51. Centralbl. für Chir. 1895.

12) Hoyer. Beiträge zur Kasuistik der angeborenen Fisteln und Cysten des Halses. Dissert. Göttingen 1895.

13) Rosenbaum. Zur Kasuistik der Halskiemenfisteln des Menschen. Dissert. Giessen 1895.

14) Barwell. Lancet 1895. Medical Press 1895.

15) Maisey. Lancet 1895.

16) Lichtwitz. Zeitschrift für Ohrenheilkunde 1895.

17) Bottini. La chirurgia del collo. Milano. Vollardi 1797.

18) v. Hacker. Centralblatt für Chir. 1897.

1.

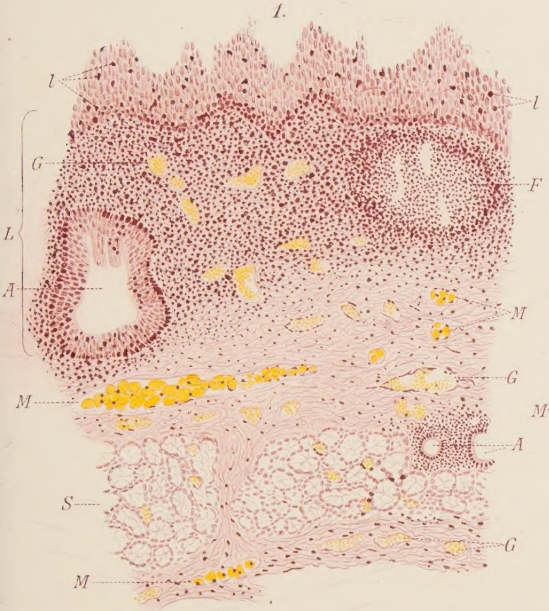

4.

2.

3.

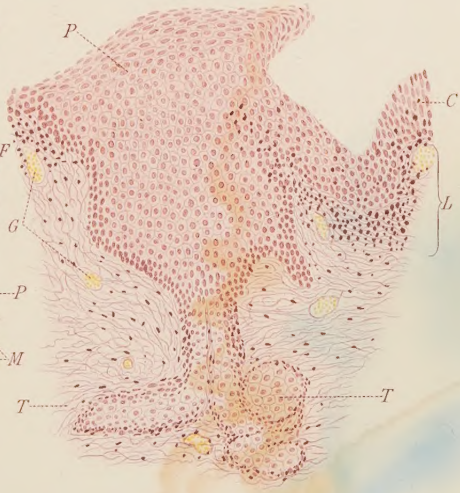

Lith. Anst. v. Werner & Winter, Frankfurt a/M.

Verlag der H. Laupp'schen Buchhandlung in Tübingen.